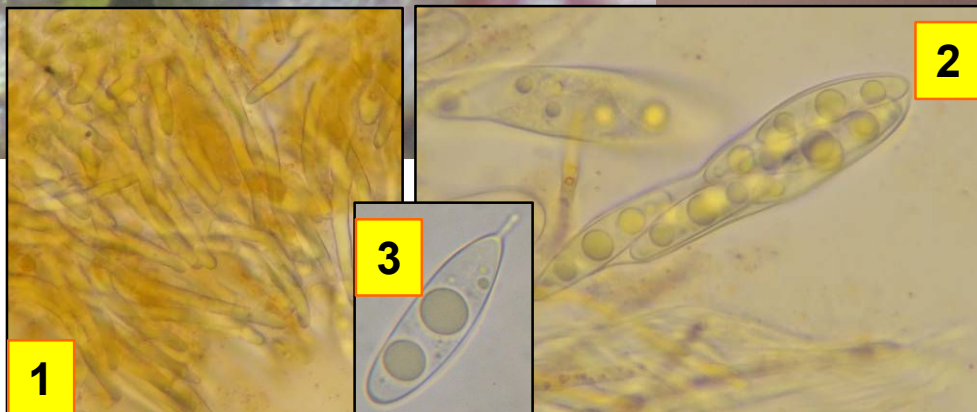
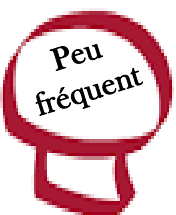

► *Octosporella erythrostigma*

057

(Mont.) Döbbeler



1 : Poils de l'ostiole.

2 : Asques.

3 : Ascospore ellipsoïde typique, munie d'un appendice.

Périthèces ovoïdes, orange à rouges, poilus au niveau de l'ostiole, ne dépassant pas 400 µm de hauteur. Vient exclusivement sur l'hépatique *Frullania dilatata*.

Sur hépatiques (*Frullania dilatata* et *Radula complanata*).
Combe de Saint-Fol, en aval, maille 3022D21, le 26 février 2015.

► *Frullania dilatata* est une hépatique très propice à l'apparition de micro-champignons (voir travaux de Döbbeler). *Octosporella erythrostigma* est une espèce parasite très courante détectable à l'aide d'une loupe, nichée entre les feuilles de l'hépatique.